Az Országos Baleseti és Sürgősségi Intézet közleménye

A humerus proximalis vég töréseinek fedett csavarozása dinamikus, szögletstabil lemezzel

(Előzetes közlemény)

DR. KÁDAS ISTVÁN, DR. MAGYARI ZOLTÁN, DR. FEKETE KÁROLY, KÁDAS DÁNIEL

Érkezett: 2002. február 18.

ÖSSZEFOGLALÁS

A humerus proximalis végének törései sok problémát okoznak az ellátást végző sebészeknek és szenvedést a betegeknek. A szerzők saját kifejlesztésű dinamikus, szögletstabil lemez használatával kívánják a törések 30-40%-ának kezelését könnyebbé tenni. A klinikai eredményeik egy előre meghatározott protokoll szerinti kezelés és prospektív utánvizsgálatát követően lesznek értékelhetők. Kezdeti eredményeik biztatónak tűnnek, a műszer és implantátum eddigi elvárásaiknak megfelelt. Alkalmazásának technikája egyszerű, stabilitása pedig az eddigi fedett módszerekkel összehasonlítva lényegesen jobb.

Kulcsszavak: ***Humerus törés – Műtéti kezelés; Töréskezelés; Belső rögzítés; Csavarozás; Lemezes rögzítés;***

I. Kádas, Z. Magyari, K. Fekete, D. Kádas: Closed fixation of proximal humeral fracture with dynamic, angle-stable plate. Preliminary report.
Proximal humeral fractures could cause plenty of problems for surgeons and suffering for patients. The authors developed a dynamic, angle-stable plate for solving this problem, treating 30-40% of this kind of cases with this type of plate. This is a prospective study, performed according to a definite protocol. Early results are promising, this plate seems to be satisfactory. Easy to use, its stability seems to be much better than with other close methods.

Key words: ***Humeral fractures – Surgery; Fracture fixation, internal – Methods; Bone Plates; Bone screws;***

BEVEZETÉS

Az emberi femur és a humerus felépítésében számos hasonlóság, de lényeges különbség is van. Ismert tény, hogy a combnyaktörés speciális érellátása miatt rossz gyógyhajlamú. Hibás ellátási taktika esetén hamar kialakulhat a fej necrosisa. Az emberi csontváz biomechanikai szempontból analóg része a felkarcsont, proximalis vég törése szintén gyakran fordul elő. Érellátási és gyógyulási jellemzőik miatt, sebészi és anatómiai nyaktörést kell megkülönböztetnünk. A felkarfej speciális vérellátásában az art. axillarisból eredő art. circumflexa humeri anteriornak van jelentős szerepe, mely a humerus sebészi nyaka előtt haladva, a tuberculum maius sulcus intertubercularis lateralis pereménél lép be a humerusba, és mint art. arcuata látja el, végartériaként a humerus fejet. A collum anatomicum törésekor fellépő érsérülés fejnecrosist okozhat. A sebészi nyak töréseinél ritkább az érsérülés, és így a fejnecrosis aránya. A felkar- és combnyak törését az eredmény szempontjából is másként ítéljük meg. Ennek az az oka, hogy szövődménnyel járó combnyaktörés esetén a beteg járásképtelenné válik, míg szövődménnyel járó felkarnyak törés esetén legrosszabb esetben a váll lesz mozgásképtelen, mely az életvitel szempontjából könnyebben elfogadható.

Gyógyhajlamuk tekintetében a terhelési különbségek mellett (a combnyakon kompressziós, míg a humerus nyakon disztrakciós erők hatnak) még két jelentős eltérést kell kiemelnünk.

- a humerus nyak lényegesen rövidebb, így a trabecularis keringés és a regeneráció esélye jobb
- a humerus fejet jó vérkeringéssel ellátott lágyrészek veszik körül, így a csontos konszolidáció gyorsabb.

A mai felfogásunk a csonttörések ellátásban is igényesebb lett. Ha a combnyaktörés ellátása ennyire kifinomult, akkor nem hagyható egy másik, hasonló csöves csont, hasonló törése ellátatlanul. A felkarnyak törés ugyanúgy vérkeringési zavart okozhat, ezért a korai repozíció és stabilizálás ez esetben is igényes, sürgősségi műtétet jelent a felkar proximalis végének töréseinél.

Mai gyógyítási eljárásainkban konzervatív kezelés (5, 11, 17) és fedett tűzés jön szóba (2, 22, 20, 23, 19, 16, 25). Az első esetben repozíció után Gilchrist kötést helyezünk fel, életkortól függően 3-10 napra, majd ezt követően tornakezelést folytatunk. Nem törekszünk mindenképp anatómiai repozícióra és jó helyzetű csontos konszolidációra. Az eredmény rendszerint a vállmozgás kisebb-nagyobb fokú csökkenése. A betegek a felkarjukat általában a vízszint fölé nem tudják emelni a scapula mozgásaival együtt sem. A második esetben a primer repozíció után fedett tűzést végzünk, majd ugyancsak Gilchrist kötéssel fixáljuk a végtagot, korai tornakezelés mellett. Gyakori szövődmény a tűződrótok korai kimozdulása és a törés rediszlokációja (8, 12, 21).

Fiatalabb betegeknél, valamint a törtvégek elmozdulása esetén feltárásos repozíciót végzünk, majd lemezzel, csavarokkal, vagy húzóhurokkal stabilizálást. Ezen ellátási taktikának is van kockázata, a sebgennyedés aránya lényegesen magasabb, mint a fedett technikának, valamint a feltárás során leválasztott izmok működése is károsodik (9, 13, 14, 3, 10, 7, 4, 24). Kézenfekvőnek tűnik egy kíméletesebb megoldás, fedetten stabil rögzítés (18). Kidolgoztuk a combnyaktörés ellátásának analógiájára a fedett válltáji stabilizálás technikáját. Azonban a sok hasonlóság ellenére a két módszer között jelentős különbség van.

Indikáció:

Fedett csavarozással az anatómiai és a sebészi nyak töréseinek jó része ellátható, így a Müller szerinti A2-A3, B1-B3, C1 csoportba tartozó sérülések (15). A tuberculum maius töréssel járó sérülés szintén csavarozható fedett technikával.

BEÜLTETŐ MŰSZEREK, IMPLANTÁTUMOK:

A szögletstabil lemez szett részei:

Alapeleme egy célzó készülék, amelyhez egy csavarral rögzíthető a stabilizáló lemez. A célzó furataiba vezető hüvelyek illeszthetők, amelyeken keresztül előfúrást végzünk a több síkban bekerülő csavaroknak *(1. ábra)*. A különlegesen szerkesztett lemez négy furatot tartalmaz. Két ferde furat (L3, L4) biztosítja a spongiosa csavar szöglet tartását. A két furat egymástól hosszirányban 10 mm-rel, míg keresztirányban 4 mm-rel tér el. A furatok a horizontális síkban a vízszinteshez képest 30 illetve 60 fokot zárnak be. A sagittalis síkban 20, valamint 30 fokot zárnak be a furatok, a lemez hossztengelyéhez képest. A közel gömb alakú fejben, a két síkban befúrt csavarok nagyobb stabilitást adnak. A középső menetes furat (L2) a lemez célzó eszközhöz való rögzítését szolgálja, míg a distalis ovális furat (L1) a lemezt fixálja a humerus diaphysiséhez. A rögzítő csavar egy speciálisan kiképzett 3 mm-es magméretű rövid menetű (18 mm) spongiosa csavar (4,5 mm menet átmérő), melynek feje 4, 5

mm átmérőjű 10 mm magasságú henger, keskeny gallérral. A henger a lemez ferde furatába illeszkedik 6 mm hosszan és biztosítja a szögletstabilitást. A gallér megakadályozza a csavar fejbe vándorlását, valamint helyes méret választása esetén kompressziós hatást is kifejt. A csavarok hossza 2 mm-enként nő 36 mm-től 62 mm-ig *(2. ábra)*.

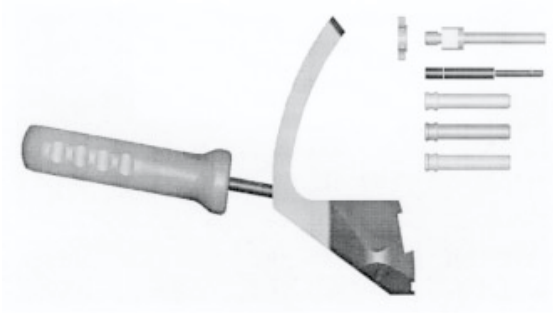

1. ábra
A célzóeszköz vezetőhüvelyekkel

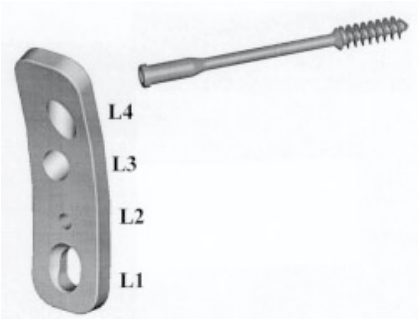

2. ábra
Szögletstabil lemez és csavar

MŰTÉTI TECHNIKA

1. Fektetés - repozíció:

Hanyatt fekvő helyzetben a sérült oldali vállat átvilágítható falapra helyezzük. A felső végtagot, az asszisztens tartja, abdukált helyzetben. Képerősítővel két irányból (AP, oldalirány) ellenőrizzük a repozíciót, melyet fedetten különböző műfogásokkal érünk el. Ezután a műtéti területet lemossuk és izoláljuk.

2. A lemezke célzó eszközbe illesztése:

A lemezt a célzó eszköz speciális vályulatába helyezzük, majd a rögzítő csavarral stabilizáljuk.

3. A célzóeszköz felhelyezése:

A felkarfej rögzítését egy, a célzóeszközön is áthaladó, 2 mm-es Kirschner dróttal végezzük el. Az ideiglenesen befúrt tűződróttal a tuberculum maius csúcsától indulunk és a cavitas glenoidalis alsó peremét vesszük célba. A Kirschner drótra felszereljük az íves célzót és az erre a célra kialakított furaton (L1) fedett technikával (incisiós nyílás, védőhüvely használata) 2,5 mm-es fúrást készítünk a felkarcsont diaphysisén. A lemez, illetve a célzó felső pereme, a felkarfej alsó peremének magasságába kerül. A hüvellyel együtt bent hagyjuk a fúrót, mely a célzó második stabilizátora, és külső rögzítőként is viselkedik *(3. ábra)*.



3. ábra
A törés stabilizálása a célzó eszközzel

4. A célzódrótok behelyezése:

A rögzítő elemeket meghúzzuk, majd a célzó szabadon álló két furatán keresztül (L3, L4) 2 db 3 mm-es Kirschner-drótot fúrunk be, védőhüvelyt használva. A két drót, helyes célzás esetén, a felkar diaphysis lateralis corticalisától indul és a törésen át a felkarfejben ér véget, a subchondralis régióban, egymással szöget bezárva. A drótok természetesen átfutnak a kislemezke furatain is. Hosszmérés *(4. ábra)*.

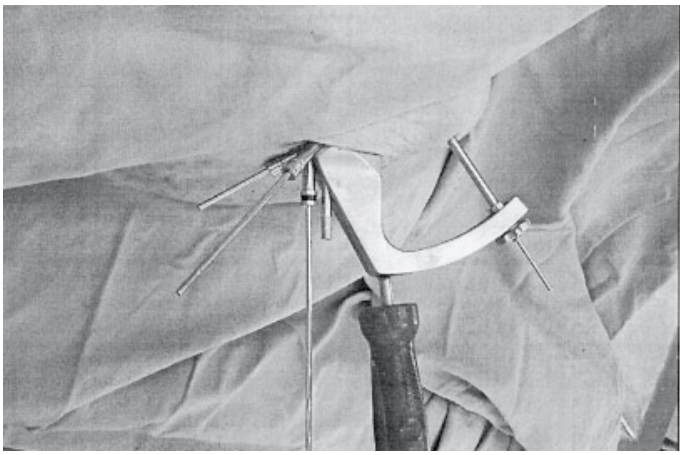

4. ábra
A célzódrótok befúrása az eszközön keresztül

5. Csavarok behelyezése:

A drótvezető hüvelyt eltávolítjuk, majd, a 4,5 mm belső átmérőjű hüvely védelmében, a lateralis corticalist 4,5 mm-es fúróval átfúrjuk. Behajtjuk a csavarokat. Jó méretezés esetén a csavarok feje a kislemezke furataiba illeszkedik, jó kompresszió mellett *(5. ábra)*.

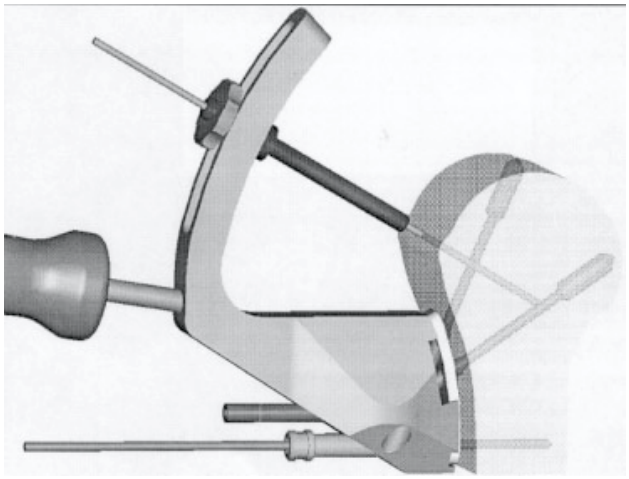

5. ábra A csavarok behelyezése

6. Dinamikus kompresszió:

A lemezke distalis furata (L1) ovalis kiképzésű (dinamikus lyuk), ezért az aszimmetrikusan behelyezett furatba behajtott csavar a lemez distalis irányú elmozdulását hozza létre, és így a két cranialis csavart stabilan rögzíti. Eltávolítjuk a lemezvezető hüvelyt, a célzót és a Kirschner drótokat *(6. ábra)*.

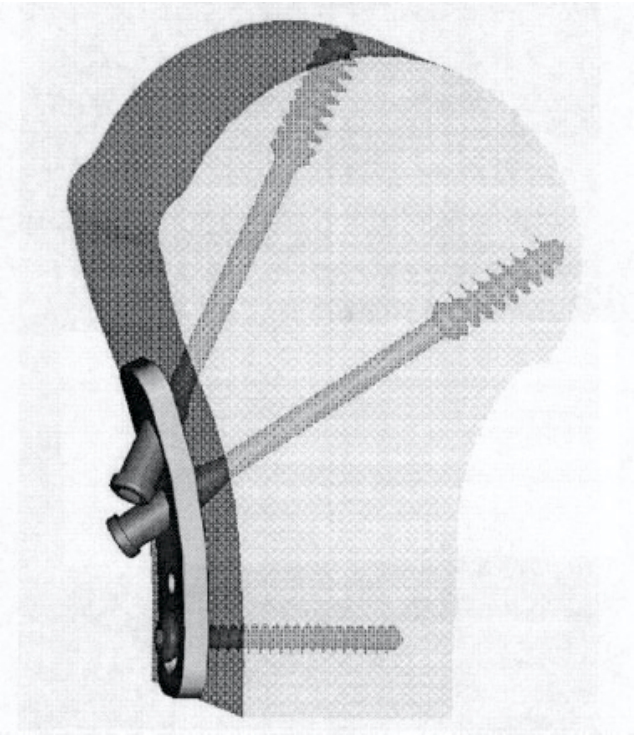

6. ábra
A szöglettartó, dinamikus, kompressziós osteosynthesis

Cadaver kísérletek:

Az implantátumon stabilitási vizsgálatokat végeztünk. A lemez vastagságát, a csavar henger alakú fejének méreteit, valamint a furat ferdeségét változtattuk és vizsgáltuk a rendszer szöglettartó képességét. A felvett görbék optimalizálása után alakult ki a méretezés. Törekedtünk arra, hogy a minimál invazív elveknek megfelelően a implantátum legyen kisméretű és a behelyezése kis feltárással járjon. A méretezés során tehát a KFI instrumentárium méreteihez közelítettünk. A lemez vastagsága 3 mm, a ferde furatoknak köszönhetően a csavar henger palástja és az illeszkedő furat 6 mm hosszan érintkezik (nő a szöglettartó stabilitás).

Az eszköz prototípusának legyártása után cadaver kísérleteket folytattunk. Vizsgáltuk, különböző méretű preparált humerusokon, a felhelyezési technika, valamint a méretezés helyességét. Biomechanikai elemzésre 4 cadaver mindkét oldali felkarját használtuk fel. A sebészi nyak magasságában végeztünk osteotomiát, majd a stabilizáló eszköz felhelyezése után axialis erővel terhelve vizsgáltuk a varusba billenés, valamint a rotációs diszlokáció mértékét. A fejbe fúrt Kirschner drót szögeltéréseit mértük. 500 N-ig elmozdulást nem észleltünk, majd 500-1000 N között két esetben találtunk 10-20 fok közötti elmozdulást, míg 1000 N fölött négy alkalommal 20-30 fokos diszlokációt. A kísérleteket tovább folytatjuk, az eredményeket értékeljük, majd cikkben közöljük. A cadaver vizsgálatok során dolgoztuk ki a feltárási és behelyezési technikát. A bőrmetszés után tompán választjuk szét a deltoideus rostjait elkerülve az art. circumflexa humeri anteriort, valamint a n. axillarist. A próba, cadaver műtétek jó eredménnyel zárultak Az engedélyezett klinikai vizsgálatok során 5 beteg ellátását végeztük a cikk leadásának időpontjáig. A tapasztalatokat folyamatosan regisztráljuk, az eredményeket megfelelő számú eset után értékeljük és közöljük.

A módszer előnyeit és hátrányait *táblázatban* foglaltuk össze.

Előnyök:	**Hátrányok:**
1. Fedett műtéti technika 2. Fix szögletű, dinamikus stabilizálás 3. Intraoperatív, külső rögzítő szerű ideigle nes stabilizálás 4. Kompressziós, rövid menetű spongiosa csavarok. 5. Húzóhurok hatású, dinamikus rögzítés 6. Korai funkcionális kezelés lehetősége	1. Incisiós nyílás, tompa preparálás, utó vérzés lehetősége. 2. N. axillaris sérülés lehetősége 3. Fedett repozíció – interpositum esetén nem lehetséges

IRODALOM

1. *Adedapo A. O., Ikpeme J. O.:* The results of internal fixation of three- and four-part proximal humeral fractures with the Polarus nail. Injury. 2001. 32: 115-121.
2. *Bálványossy, P., Dévay, K., Pingitzer, K.:* Behandlung der proximalen Humerusfrakturen. In: Berentey Gy.: Osteosynthese International, Budapest. Aesculart Verlag. 1992. 178-180.
3. *Bäthis H., Tingart M., Bouillon B., Tiling T.:* Die operative Therapie der proximalen Humerusfraktur. Ist die T-Platte noch ein zeitgemasses Osteosyntheseverfahren? Zentralbl. Chir. 2001. 126: 211-216.
4. *Brown T. D., Bigliani L. U.:* Complications with humeral head replacement. Orthop. Clin. North Am. 2000. 31: 77-90.
5. *Habermeyer P., Schweiberer L.:* Oberarmkopffrakturen. Konservative und operative Differencialtherapie. Unfallchrirurg. 1991. 94: 438-446.
6. *Harnroongroj T., Vanadurongwan V.:* The reconstruction twisted wire-screws for internal fixation of two- and three-part fractures of the proximal humerus. J. Med. Assoc. Thai. 1998. 81: 250-259.
7. *Hessmann M., Baumgaertel F., Gehling H., Klingelhoeffer I., Gotzen L.:* Plate fixation of proximal humeral fractures with indirect reduction: surgical technique and results utilizing three shoulder scores. Injury. 1999. 30: 453-462.
8. *Jaberg H., Warne J. J. P., Jakob R. P.:* Percutaneus stabilization of unstable fractures of the humerus. J. Bone Joint Surg. 1992. 74-A: 508-515.
9. *Jäger M., Wirth C. J.:* Luxationtrümmerfrakturen des Humeruskopfes – Resektion oder Refixation der Kopffragmente? Unfallheilkunde, 1981 84:26-32.
10. *Liew A. S., Johnson J. A., Patterson S. D., King G. J., Chess D. G.:* Effect of screw placement on fixation in the humeral head. J. Shoulder Elbow Surg. 2000. 9: 423-426.
11. *Lill. H., Bewer A., Korner J., Verheyden P., Hepp P., Krautheim I., Josten C.:* Konservative Therapie dislozierter proximaler Humerusfrakturen. Zentralbl. Chir. 2001. 126: 205-210.
12. *Müller H. A., Koudsi F.:* Osteosynthesen von Humeruskopf- und halsfrakturen und ihre Ergennisse. Aktuell. Traumatol. 1978. 8: 143-148.
13. *Müller H. A., Walde H. J.:* Möglichkeiten der operativen Behandlung proximalen Humerusfrakturen und ihre Ergebnisse. Chir. Prax. 1980. 27: 257-270.
14. *Müller M. E., Nazarians P., Koch:* The AO classification of fractures. Springer, Berlin. etc. 1988.
15. *Neer C. S.:* Displaced proximal humeral fractures. II. Treatment of three-part and four-part displacement. J. Bone Joint Surg. 1970. 52-A: 1090-1103.
16. *Palvanen M., Kannus P., Parkkari J., Pitkajarvi T., Pasanen M., Vuori I., Jarvinen M.:* The injury mechanisms of osteoporotic upper extremity fractures among older adults: a controlled study of 287 consecutive patients and their 108 controls. Osteoporos. Int. 2000. 11: 822-831.
17. *Qidwai S. A.:* Treatment of proximal humeral fractures by intramedullary Kirschner wires. J. Trauma. 2001. 50: 1090-1095.
18. *Resch H., Hübner C., Schwaiger R.:* Minimally invasive reduction and osteosynthesis of articular fractures of the humerus head injury. Injury, 2001. 32: S-A25-32.

19. *Rowles D. J., McGrory J. E.:* Percutaneous pinning of the proximal part of the humerus. An anatomic study. J. Bone Joint Surg. 2001. 83-A: 1695-1699.

20. *Schai P., Imhoff A., Preiss S.:* Comminuted humeral head fractures: A multicenter analysis. J. Shoulder Elbow Surg. 1995. 4: 309-330.

21. *Siebler G., Kuner E. H.:* Luxationfrakturen des proximalen Humerus-Ergebnisse nach operativer Behandlung. Eine AO-Studie über 167 Fälle. Hefte zur Unfallheilk. 1987. 186: 171-174.

22. *Sielber G., Kuner E. H.:* Spätergebnisse nach operativer Behandlung proximaler Humerusfrakturen bei Erwachsenen. Unfallchirurgie, 1985. 11: 119-127.

23. *Stoller C., Gerber C.:* Secondary fracture of the humerus after closed reduction and percutaneous stabilization of a subcapital fracture. J. Shoulder Elbow Surg, 1994. 3: 100-106.

24. *Wanner G. A., Romero J., Hersche O., Smekal A., Ertel W.:* Die dislozierte proximale Humerusfraktur. Ergebnisse nach Stabilisierung mit Doppelplatte. Langenbecks Arch. Chir. Suppl. Kongressbd. 1998. 115: 1211-1212.

25. *Williams G. R. Jr., Wong K. L.:* Two-part and three-part fractures: open reduction and internal fixation versus closed reduction and percutaneous pinning. Orthop. Clin. North Am. 2000. 31: 1-21.

26. *Zifko B., Poigenfürst J., Pezzei Ch., Stockley I.:* Flexible intramedullary pins in the treatment of unstable proximal humeral fractures. Injury, 1991. 22: 60-62.

27. *Zifko B., Poigenfürst J., Pezzei Ch.:* Die Markdrahtung unstabiler proximaler Humerusfrakturen. Orthopäde, 1992. 21: 115-120.

Dr. Kádas István
Országos Baleseti és Sürgősségi Intézet
1081 Budapest, Fiumei út 17.