A Péterfy Sándor Utcai Kórház–Rendelőintézet és BALESETI KÖZPONT[1], a Semmelweis Egyetem, Traumatológiai Tanszék, Uzsoki Kórház, Ortopéd–traumatológiai Osztály[2] és a Pécsi Tudományegyetem ÁOK Mozgásszervi Sebészeti Intézet, Traumatológiai és Kézsebészeti Klinikai Tanszék[3] közleménye

A calcaneus törések ellátása HLS (fejnélküli – HeadLess Screw) csavarral

DR. KÁDAS ISTVÁN[1], DR. ZADRAVECZ GYÖRGY[3], DR. SZITA JÁNOS[1], DR. HANGODY LÁSZLÓ[1,2], DR. KOCSIS ANDRÁS[1], DR. DÓCZI JÓZSEF[3], DR. WIEGAND NORBERT[3]

Érkezett: 2011. augusztus 13.

ÖSSZEFOGLALÁS

Az ízületi beroppanással járó sarokcsonttörések műtéti kezelést igényelnek. Az ellátás lehet fedett repozíció és áttűzés, de ismert a feltárásos technika, nyílt repozíció és H lemezes osteosynthesis. Létezik egy módszer, amely fedett technikával végzi, egy disztrakciós eszköz segítségével a repozíciót, majd 3 db kompressziós csavarral rögzíti a törést, minimál invazív technikával. A módszer *Forgon* és *Zadravecz* munkássága nyomán terjedt el. A műtétek során szerzett tapasztalatok vezették munkacsoportunkat, hogy új fejlesztésű, fej nélküli (HLS – HeadLess Screw) disztrakciós csavar használatával lássuk el a sarokcsonttöréseket. Az „anti-Herbert" csavar mindkét végén menet található. A fejnek megfelelő vég menetátmérője és menetemelkedése nagyobb a csúcsi rész menetéhez képest. Mindkét menet azonos irányban forog. Távolító hatását a menet-emelkedés közötti különbségnek köszönheti. Új tervezésű disztrakciós eszközzel, a húzások irányának megváltoztatásával, egy szimmetrikus háromszög csúcsai mentén érjük el a kívánt ligamentotaxist. A reponáló eszköz, külső ligamentotaxis hatásának, valamint a disztrakciós csavar belső, osteotaxiás tartásának szinergizmusával pontos repozíciót érünk el. 2005-től 86 beteget kezeltünk Zadravecz-szerinti technikával, disztrakciós, fej nélküli (HLS – HeadLess Screw) csavarokkal. Az átlagéletkor 48,5 év volt (28 és 67 év között). Az átlagos utánkövetési idő 18,3 hónap volt (10 és 36 hónap között). A radiológiai és funkcionális eredmények értékelése szerint jó és kiváló eredményt értünk el a betegek 85%-ában.

Kulcsszavak: ***Calcaneus törés – Műtéti kezelés; Csavarozás; Minimál invazív technika; Töréskezelés, belső rögzítés – Módszerek;***

I. Kádas, Gy. Zadravecz, J. Szita, L. Hangody, A. Kocsis, J. Dóczi, N. Wiegand: Management of calcaneal fractures with headless screws (HLS)

Heel bone fractures with joint impact require surgical treatment. The treatment may involve closed reduction and pin fixation, but the surgical exposure, open reduction and osteosynthesis with H plate is also an accepted technique. There is a method achieving the reduction by closed technique with a distraction device, and then the fracture is fixed with 3 compression screws by minimally invasive technique. This method has become popular based on the activity of *Dr. Forgon* and *Dr. Zadravecz*. Experience gained during the operations guided our working team to treat the heel bone fractures using the recently developed HLS (HeadLess Screw) distracting screw. Both ends of the „anti-Herbert" screw are threaded. The diameter and the height of the thread at the end of the screw corresponding to the head is larger compared to the thread at the apex. Both ends rotate in identical direction. Its distracting effect is due to the difference between the thread heights. With the newly designed distraction device the required ligamento-taxis is achieved along the apices of a symmetric triangle with changing the direction of the tractions. Accurate reduction is achieved due to the synergism of external ligamento-taxis effect of the reduction device as well as the internal osteotaxic fixation of the distraction screw. From 2005 86 patients were treated by *Zadravecz* technique using the HLS (HeadLess Screw) distracting screw. The average age of the patients was 48.5 (28–67) years, the follow up time was 18.3 (10–36) months. According to the evaluation of radiological and functional results good and excellent outcome was achieved in 85% of the patients.

Key words: ***Bone screws; Calcaneus – Fractures/Surgery; Fracture fixation, internal – Methods; Surgical procedure, minimally invasive;***

ANYAG ÉS MÓDSZER

Az ízületi beroppanással járó sarokcsonttörések műtéti kezelést igényelnek (1, 6, 8, 9, 13, 16). Létezik egy módszer, mely fedett technikával végzi egy disztrakciós eszköz segítségével a repozíciót, majd 3 db távolságtartó, végig menetes, spongiosa csavarral rögzíti a törést, minimál invazív technikával. A módszer *Forgon* és *Zadravecz* munkássága nyomán terjedt el és 1991 óta az Országos Traumatológiai Intézetben (jelenleg Péterfy Kórház Baleseti Központ) is egyre többször alkalmaztuk (14, 15). Ma már a sarokcsonttest töréseknél, az egyéb eljárásokhoz képest, ez a legkedveltebb és leggyakoribb kezelési mód Intézetünkben. Ennél a műtétnél külső rögzítőre csak a beavatkozás ideje alatt van szükség.

Az eredeti Zadravecz-technikának megfelelően, a törés rögzítésére kezdetben kompressziós spongiosa csavarokat használtunk. A gyógyulási eredmények utánkövetésénél radiológiailag a csavarok fejének tengelyirányú „kitolódását" észleltük, aminek az oka a calcaneus (főleg hossztengelyének) megrövidülése volt. Ez egy gyógyulási folyamattal összefüggő élettani hatás eredménye, amely a törési felszínek abszorpciója miatt következik be. Ezt a konzervatívan kezelt esetekben is észlelhetjük, azonban a kompresszió ennek jelentősen növeli a mértékét.

Utánvizsgálatokkal megállapítottuk, hogy szoros korreláció tapasztalható a calcaneustörés gyógyulása után tapasztalható rövidülés mértéke és a maradványpanaszok (főleg többkevesebb fájdalom, illetve mozgásbeszűkülés okozta sántítás) között! Emiatt a csavaros rögzítési technika módosítása mellett döntöttünk, és a továbbiakban úgynevezett végigmenetes spongiosa csavarokat alkalmaztunk, így kívántuk megtartani a calcaneus hosszát, azaz a rövidülés kivédést, hogy ezáltal csökkentsük a rövidülésből származó késői panaszok számát és mértékét.

A végigmenetes spongiosa csavarok használatának műtét-technikai kivitele azonban további problémákat vetett fel. A calcaneustestben két, egymásra szöget bezáró, viszonylag vastag „köpenyméretű" csavart kell elhelyezni, ezért gyakorlatot kívánó, igen pontos célzás szükséges, mert a második csavar jó elhelyezéséhez már kevés hely marad, könnyen ütközhetnek egymással, illetve könnyen felléphet az úgynevezett „kormányrúd–csiga effektus". (Amennyiben a két csavar menetei egymásba érnek, úgy az egyik behajtásakor a másik kicsavarodik, egyszerre pedig nem lehet behajtani azokat, mert ellentétes erők lépnek fel rajtuk).

A vázolt problémák megoldására kerestük a rendelkezésre álló technikai megoldást, de nyilvánvalóvá vált, hogy a gyógyulás során bekövetkező rövidülés kivédésére nem áll rendelkezésre megfelelő eszköz, ezért fejlesztettük ki a fejnélküli (HLS), disztrakciós csavarokat.

Olyan implantátum kifejlesztését tűztük ki célul, amely az alábbi követelményeknek felel meg:

- megfelelő mechanikai tulajdonságokkal rendelkezzék (nem törik, nem hajlik);
- anyaga szövetbarát legyen (csak akkor kelljen eltávolítani, ha panaszokat okoz);
- legyen kanülált (célzó drót előzetes bevezetése megkönnyíti a csavarok egyszerű, pontos elhelyezését);
- viszonylag vékony átmérő;
- legfőbb tulajdonsága a kompressziós törés műtét alatti hosszhelyreállító, illetve a gyógyulás alatt a hosszmegtartó hatás legyen.

A kívánalmaknak megfelelően fejlesztettük ki a fejnélküli (HLS), disztrakciós csavarokat. 2005 óta egy új technikát vezettünk be a sarokcsont törések ellátásában. A Zadravecz módszer ellentmondása, hogy a fedett repozíciót disztrakcióval érjük el, majd kompressziós hatású csavart helyezünk be. Ezt az ellentétet kívántuk feloldani egy új fejlesztésű „disztrakciós csavar®" használatával. Az anti-Herbert csavar mindkét végén menet található. Mindkét

menet önvágó éllel rendelkezik. A fejnek megfelelő végen is menet van. A menetátmérője és menetemelkedése nagyobb a csúcsi rész menetéhez képest. Mindkét menet azonos irányban forog. Távolító hatását a menetemelkedés közötti különbségnek köszönheti. A csavar a különböző menetemelkedés miatt távolítást végez, illetve távolságtartást biztosít *(1. ábra)*.



1. ábra
Fejnélküli csavar – HeadLess Screw

A repozíciós eszköz is megváltozott. Új tervezésű disztrakciós–repozíciós eszközzel értük el a kívánt ligamento-taxist. Jelenleg két félkörívet használunk, amely három Kirschner–drót befogadására alkalmas. A húzások irányának megváltoztatásával egy szimmetrikus háromszög csúcsai mentén érjük el a kívánt távolítást. Egy sztereo-taxiás célzó eszköz segítségével vezetjük be a speciális kiképzésű disztrakciós csavarokat, amellyel elérjük a kívánt osteotaxiás hatást. A reponáló eszköz ligamentotaxis hatását és a disztrakciós csavar belső tartásának szinergizmusát használjuk ki a pontos repozícióhoz.

RÖNTGENDIAGNOSZTIKA

A törés típusának és diszlokációjának megítéléséhez, a műtéti helyzet ellenőrzéséhez, valamint a gyógyulás követéséhez az alábbi vizsgálatok elvégzése szükséges.

1. Mediolateralis irányú ***oldal*** felvétel: a Böhler-féle tuber ízületi szög meghatározására, valamint a Destot-féle talamikus fragmentum megítélésére (2).

2. Böhler-féle ***axialis*** felvétel: a tuber varus helyzetének mérésére és a calcaneus „kiszélesedésének" megítélésére továbbra is szükségesnek tartjuk elvégzését (2).

3. Broden-féle ***ferde*** felvételek (30° és 45°-ban készítve): főleg a subtalaris ízület válik láthatóvá, itt ítélhető meg az ízületi lépcső, a talamikus fragmentum diszlokációja, de jól látható a törtdarabok egymáshoz viszonyított helyzete és a köztük levő diastasis, valamint a tuber lateralizációja (3). Szóba jön a több információt adó CT–vizsgálat, amely a térbeli tájékozódást is segíti (12).

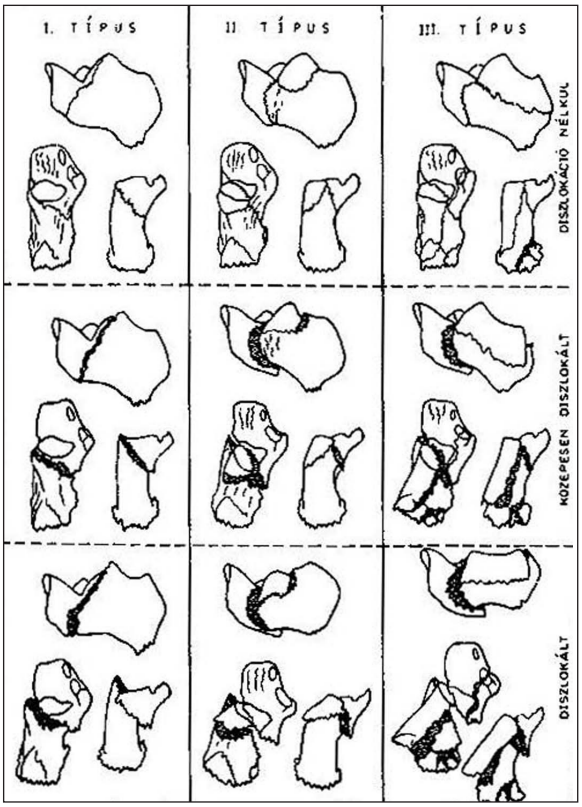

2. ábra
Zadravecz szerinti törésbeosztás

Töréstípusok

Röntgenképek alapján *Zadravecz* három típust különböztet meg, ezen belül a diszlokáció mértéke alapján további 3–3 formát (15) *(2. ábra)*.

I. típus: extraarticularis, a subtalaris ízület az elülső–medialis törtdarabon helyezkedik el. A hátsó törtdarab felfelé és a külboka felé diszlokálódik.

II. típus: intraarticularis, a törés transztalamikusan halad. A lateralis, talamikus fragmentum előre fordul és befelé billen, ezt a ligamentum calcaneofibulare szakítja le.

III. típus: mint az előző, de a talamikus fragmentum egyben marad a tuber felső részével. Letörik a sustentaculum tali és az ízületben is többszörös törések lehetnek. Letörhet a tuber talpi részének egy medialis darabja is *(3. ábra)*.

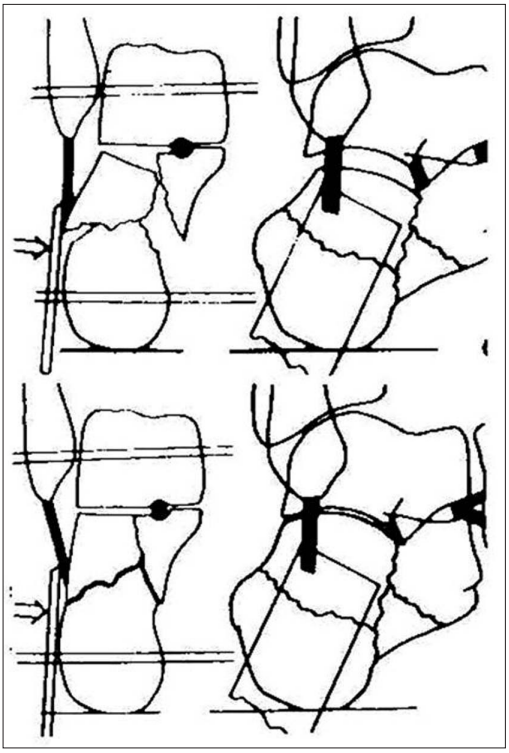

3. ábra
III. típusú törés és repozíciója

KEZELÉS

Indikáció

Azonnali műtét válik szükségessé, amikor a nagy diszlokáció miatti durva deformitás a bőr keringését veszélyezteti, illetve ha compartmen szindróma kialakulása fenyeget. Ezen esetektől eltekintve *halasztott* műtétet végzünk, amelynek ideális időpontja 1 héten belül van, mivel később ezzel a fedett módszerrel a pontos repozíció kevésbé kivihető. A végtagot felpolcoljuk, helyi hűtést alkalmazunk, esetenként ödéma-csökkentő gyógyszereket adunk.

Műtét

Az eredeti leírástól eltérően mi a műtétet hason fekvő betegen végezzük. Így a képerősítő 30–45°-os vízszintes elmozdításával létrehozott Broden-beállítás mellett is ellenőrizhetjük a repozíciót és a bevezetett csavarok helyzetét (3). Ugyanakkor jól hozzáférünk a lábtő mindkét oldalához, amely a repozíciós eszköz felhelyezését könnyíti meg. Összesen 3 darab 3mm-es Kirschner-drótot fúrunk harántul a talusba, a tuber calcaneibe és az os cuboideumba, majd mindkét oldalra felszereljük a módosított disztrakciós eszközöket, mint külső rögzítőt *(4. ábra)*. Az alapvető különbség a korábbi szerkezetekhez képest, hogy a röntgen képerősítő alatt, a repozíció és csavarozás szempontjából fontos anatómiai képleteket nem takarjuk el vele *(5. ábra)*.

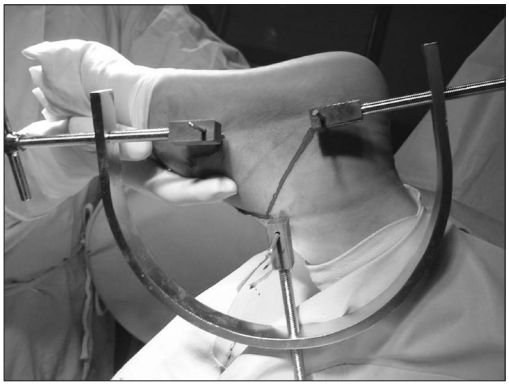

4. ábra
Módosított disztrakciós eszköz, mint külső rögzítő

A Harris-féle hárompontos disztrakció során a hátsó lateralis törtdarabot reponáljuk az elülső medialishoz. Nagyobb diszlokáció esetén elvégezzük a tuber medializálását *Cotton* kalapácsos módszerével, amellyel

5. ábra
A Kirschner–drótok helyzete

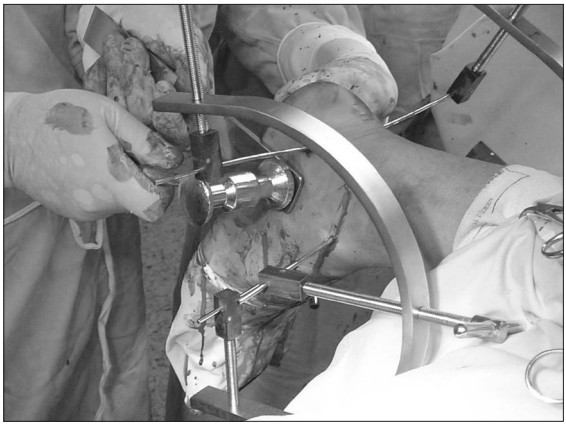

6. ábra
A tuber medializálása Cotton kalapácsos módszerével

7. ábra
Kiemelő eszköz segítségével reponáljuk a beroppanást

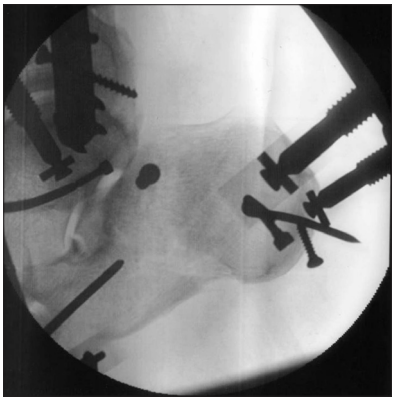

8. ábra
A kompressziós csavar behelyezése

a talamikus fragmentumot is a helyére billenthetjük (4) *(6. ábra)*. Amennyiben itt továbbra is kettős kontúrt, vagy Broden-helyzetben elbillenést, illetve ízületi lépcsőt észlelnénk, úgy a talp felől vagy oldalról, esetleg hátulról bevezetett kiemelő eszköz segítségével pontosíthatjuk a repozíciót (3) *(7. ábra)*.

A külbokacsúcs alatt és mögött 1,5 cm-rel incíziós nyílást ejtünk, majd előfúrás után bevezetjük a fejnélküli (HLS) kompressziós csavart, amellyel a talamikus fragmentumot rögzítjük a sustentaculumhoz *(8. ábra)*. A második csavart az Achilles-ín tapadásának helyéről, a sarokcsonttest hossztengelyében vezetjük be oly módon, hogy az ízületi felszínt támasztja alá *(9. ábra)*. A harmadik csavar a másodikhoz képest lateral és distal irányból a sus-

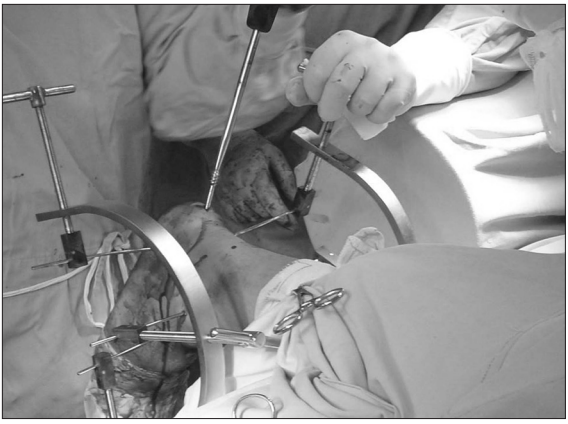

9. ábra
A hosszanti disztrakciós csavar behelyezése

tentaculum felé irányul. A második és a harmadik csavar szintén fejnélküli (HLS), de disztrakciós hatású. A műtét során képerősítővel jól észlelhetően további távolítást végez, majd ebben a helyzetben tartós távolságtartást biztosít. Mind a három csavar a corticalis szint alá süllyed, így nem zavarja a beteget a cipő viselésében *(10. ábra)*. Eltávolítjuk a külső rögzítőket, egy-egy öltéssel zárjuk a sebeket és rugalmas nyomókötést helyezünk fel. Kontroll röntgenfelvételt készítünk, ahol értékeljük az ízületi kongruenciát, a Böhler- a Gissane-szöget, az axialis kiszélesedést *(11. ábra)*.

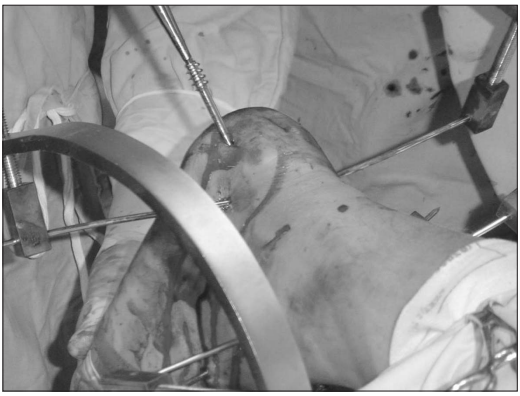

10. ábra
A ferde disztrakciós csavar behelyezése

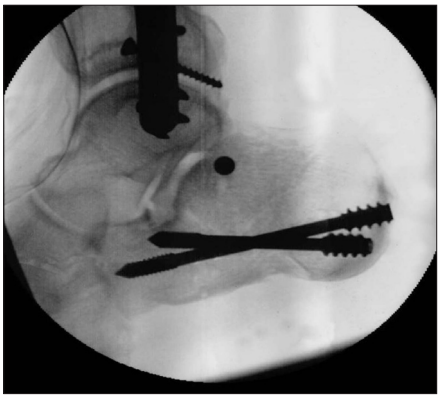

11. ábra
A kész osteosynthesis röntgenképe

RADIOLÓGIAI EREDMÉNY

Amennyiben a törés indokolta, úgy eltértünk a típus műtéttől. Más síkban és más számban kerültek be a csavarok *(12–13. ábra)*.

12–13. ábra
Különleges megoldások röntgenfelvételei

UTÓKEZELÉS

A műtét utáni napon elkezdjük a felső és az alsó ugróízületek aktív tornáztatását. A duzzanat csökkenése után, a 4–5. napon óvatosan megkezdhetjük, mankó segítségével, a részterhelést, amelyet jól együttműködő sérültnél a fájdalom határáig engedélyezünk. Egy hónap után támbot használatára térhetnek át a betegek. Sokan vannak azonban, akik a terhelést illetően jelentősen óvatosabbak és gipszrögzítést alkalmaznak. Csavar eltávolítás csak helyi, nyomásos panaszok esetén válik szükségessé.

EREDMÉNYEK

2005-től 86 beteget kezeltünk Zadravecz szerinti technikával, disztrakciós, fej nélküli (HLS – HeadLess Screw) csavarokkal. Az átlagéletkor 48,5 év volt (28 és 67 év között) Az átlagos utánkövetési idő 18,3 hónap volt (10 és 36 hónap között). Idő előtti csavareltávolításra két esetben került sor. Rediszlokáció három esetben lépett fel. Suppuratiót két betegnél észleltünk. A páciensek közül 68 beteget tudtunk utánkövetni, akiket az „American Orthopaedic Foot and Ankle Society (AOFAS) score alapján értékeltünk (7). Az AOFAS score átlaga 76,5 (54 és 98-as tartományban), míg a fájdalom átlaga 24 volt (22 és 32-es tartományban) (5, 10, 11). A radiológiai eredmények értékelése szerint jó és kiváló eredményt értünk el a betegek 85%-ában.

MEGBESZÉLÉS

A Forgon–Zadravecz módszer módosításával kedvező tapasztalatokat szereztünk. A fej nélküli (HLS – HeadLess Screw) disztrakciós és kompressziós csavar használatával munkacsoportunk 5 év alatt közel száz beteget látott el. Az új tervezésű disztrakciós reponáló eszköz, külső, ligamentotaxiás hatásának, valamint a disztrakciós csavar belső, osteotaxiás tartásának szinergizmusával pontos repozíciót értünk el. Megfigyeltük, hogy a disztrakciós csavar megtartotta a calcaneus hosszát, nem jött létre a korábban észlelt rövidülés. A csavar, tekintettel intraossealis elhelyezkedésére, lokálisan nem okozott nyomási panaszokat, ellentétben a hagyományos, fejjel rendelkező, spongiosa csavarokkal. Célunk, hogy összehasonlító elemzést végezzünk más ellátó helyek eredményeinek összehasonlításával. Elindítottunk egy Multicenter Study-t, amellyel ez a vizsgálat és elemzés elvégezhető. Az eredményekről újabb cikkben számolunk be.

IRODALOM

1. *Barei D. P., Bellabarba C., Sangeorzan B. J., Benirschke S. K.*: Fractures of the calcaneus. Orthop. Clin. North Am. 2002. 33. (1): 263-285.
2. *Bohler L.*: Diagnosis, pathology, and treatment of fractures of the calcaneus. J. Bone Joint Surg. 1931. 13: 75-89.
3. *Broden B.*: Roentgen examination of the subtaloid joint in fractures of the calcaneus. Acta Radiol 1949; 31: 85.
4. *Cotton F. J., Henderson F. F.*: Results of fractures of the os calcis. Am. J. Orthop. Surg. 1916. 14: 290.
5. *Crosby L. A., Fitzgibbons T.*: Intraarticular calcaneal fractures. Results of closed treatment. Clin. Orthop. Relat. Res. 1993. 290: 47-54.
6. *Crosby L. A., Fitzgibbons T. C.*: Open reduction and internal fixation of type II intra-articular calcaneus fractures. Foot Ankle, 1996. 17: 253-258.
7. *Kitaoka H. B., Alexander I. J., Adelaar R. S., Nunley J. A., Myerson M. S., Sanders M.*: Clinical rating systems for the ankle-hindfoot, midfoot, hallux, and lesser toes. Foot Ankle, 1994. 15: 349-353.
8. *Laughlin R. T., Carson J. G., Calhoun J. H.*: Displaced intra-articular calcaneus fractures treated with the Galveston plate. Foot Ankle, 1996. 17: 71-78.
9. *Leung K. S., Yuen K. M., Chan W. S.*: Operative treatment of displaced intra-articular fractures of the calcaneum: medium-term results. J. Bone Joint Surg. 1993. 75-B: 196-201.
10. *Macey L. R., Benirschke S. K., Sangeorzan B. J., Hansen S. T. Jr.*: Acute calcaneal fractures: treatment options and results. J. Am. Acad. Orthop. Surg. 1994. 2: 36-43.
11. *Melcher G., Degonda F., Leutenegger A., Ruedi T.*: Ten-year follow-up after operative treatment for intraarticular fractures of the calcaneus. J. Trauma, 1995. 38: 713-716.

12. *Sanders R., Fortin P., DiPasquale T., Walling A.:* Operative treatment in 120 displaced intraarticular calcaneal fractures: results using a prognostic computed tomography scan classification. Clin. Orthop. Relat. Res. 1993. 290: 87-95.
13. *Sanders R.:* Intra-articular fractures of the calcaneus: present state of the art. J. Orthop. Trauma, 1992. 6: 252-265.
14. *Zadravecz Gy., Szekeres P.:* Spätergebnisse unserer Behandlungsmethode der Fersenbeinfratkturen. Akt. Traumatol. 1984. 14. (5): 218-226.
15. *Zadravecz Gy.:* A sarokcsonttörés kezelése. Magyar Traumatológia Ortopédia Helyreállító Sebészet, 1989. 32. (3): 201-210.
16. *Zwipp H., Tscherne H., Thermann H., Weber T.:* Osteosynthesis of displaced intraarticular fractures of the calcaneus: results in 123 cases. Clin. Orthop. Relat. Res. 1993. 290: 76-86.

Dr. Kádas István
Péterfy Kórház Baleseti Központ
1081 Budapest, Fiumei út 17.

FELHÍVÁS

Az Orvosi Rehabilitáció és Fizikális Medicina Magyarországi Társasága
2012-ben is megrendezi a

Fiatalok Fórumát

Az eseményre várjuk 35 év alatti, a rehabilitációt érintő bármely szakmában dolgozó fiatalok előadásait. A legjobb előadásokat 3 tagú zsűri javaslata alapján jutalmazzuk.
Helyszín: **Szigetvár**
Időpont: **2012. május 18.**

Az előadások maximum 7 percesek lehetnek. Az előadáshoz számítógépes kivetítőt lehet igénybe venni**.**
Kérjük a **címet, előadók nevét, korát, munkahelyét, postai és elektromos levelezési címét, és az előadás absztraktját** tartalmazó jelentkezést elküldeni az alábbi címre:

Dr. Vén Ildikó
OORI
1528 Budapest, Szanatórium u. 19.
Telefon: 06 (1) 391-1900, 06 (20) 3277426, i.ven@rehabint.hu

Határidő: **2012. április 10.**

Ebédigény bejelentése:
***Dr. Péley Iván* ov. főo.**
peleyivan@gmail.com